第41回
日本臨床細胞学会九州連合会学会
プログラム・抄録集



学会長 川上　史

（琉球大学大学院医学研究科細胞病理学講座 教授）

会期：2026 年 11 月 28 日（土）・29 日（日）
会場：琉球大学医学部教育棟
　　沖縄県宜野湾市字喜友名 1076 番地
　　Tel 098-894-1301（代表）
主催：日本臨床細胞学会九州連合会
担当：沖縄県臨床細胞学会

第 41 回日本臨床細胞学会九州連合会学会

学会長挨拶

この度、第 41 回日本臨床細胞学会九州連合会学会を令和 8 年 11 月 28 日（土）・29 日（日）の 2 日間にわたり、琉球大学西普天間キャンパスにて開催致します。

今回の会場である西普天間キャンパスは、米軍施設跡地に整備された沖縄の新たな医療・教育・研究の拠点です。長い歴史を刻んだ土地が、現在は琉球大学医学部・病院を中心とする医療拠点として、地域の未来を担う場へと生まれ変わりました。そのような特別な場所に皆様をお迎えし、臨床細胞学の未来について語り合う機会を得ましたことを、大変意義深く感じております。

本学会では、日々の診療・細胞診断に直結する基礎的な知識を改めて見つめ直すとともに、急速に変化する医学・医療の潮流を見据えたプログラムを企画いたしました。

1 日目の特別講演には、愛知医科大学の都築豊徳先生をお迎えし、「尿細胞診―診断の基本を再考する」と題してご講演いただきます。細胞診断の原点に立ち返り、日常診療における診断の本質を改めて考える貴重な機会になるものと期待しております。また、教育講演では北海道大学病院の畑中豊先生より「がんゲノム医療と細胞診の現在地とこれから」をテーマに、がんゲノム医療の進展の中で細胞診が担う役割、そして今後の可能性についてご講演いただく予定です。

2 日目には婦人科領域のセッションを豊富に取り揃えました。細胞診断に携わる医師・技師会員の皆様はもとより、日々婦人科診療に携わり、細胞診に関心をお持ちの先生方にも十分に魅力を感じていただける内容を目指しております。診断に携わるそれぞれの立場から知識と経験を共有し、専門領域を越えた活発な交流の場となれば幸いです。

ぜひ多くの皆様に足をお運びいただき、実りある 2 日間をお過ごしいただければ幸いです。皆様のご参加を心よりお待ち申し上げます。

第 41 回日本臨床細胞学会九州連合会学会
学会長 川上　史
（琉球大学大学院　医学研究科　細胞病理学講座）

交通案内



モノレールご利用の方　※モノレールご利用の場合は乗り換えが必要です。

・旭橋駅で下車後、那覇バスターミナルで路線バスに乗り換えです。

・おもろまち駅で下車後、おもろまち駅前広場で路線バスに乗り換えです。

・てだこ浦西駅で下車後、タクシーをご利用ください。

路線バスご利用の方

・琉球大学病院へ乗り入れる路線

　系統 25 番（那覇普天間線）、系統 125 番（普天間空港線）

・バス停「新城」で下車の方

　系統 23 番（具志川線）、系統 31 番（泡瀬西線）、系統 223 番（具志川おもろまち線）

休日は運行便が限られているため、各バス会社ホームページでご確認ください。

タクシーご利用の方

・那覇空港から　　目安所要時間　約 60 分

・モノレールてだこ浦西駅から　　目安所要時間　約 30 分

・沖縄コンベンションセンターから　　目安所要時間　約 15 分

・北谷町美浜周辺から　　目安所要時間　約 10 分

自動車利用の方　※駐車場は「東 III」ご利用ください

・那覇空港道/沖縄自動車道をご利用の場合、北中城 IC から約 3.6 キロ

・一般道（那覇方面から宜野湾市喜友名向けに移動）

【カーナビゲーション利用時の検索キーワード】

「琉球大学医学部西普天間キャンパス」　または　「琉球大学病院」

〒901-2725　宜野湾市字喜友名 1076 番地　　TEL 098-894-1301

会場案内

6F

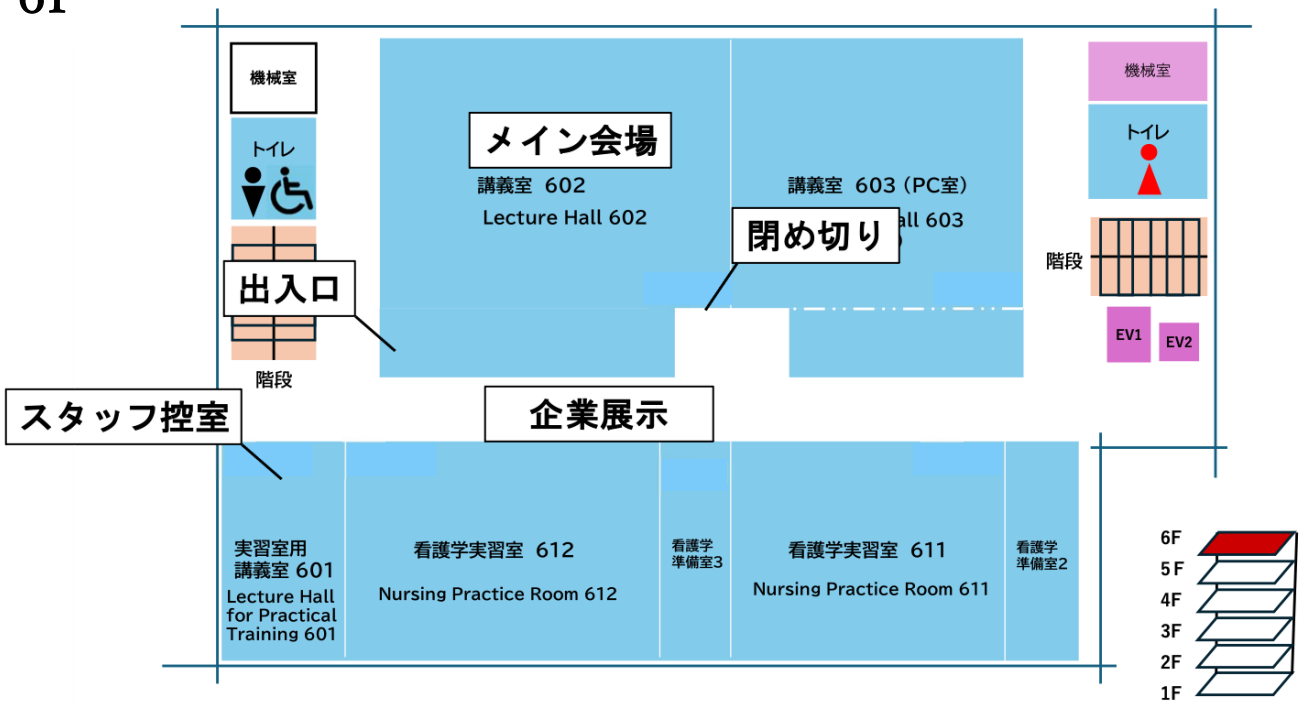
機械室
トイレ
メイン会場
講義室 602
Lecture Hall 602
講義室 603 (PC室)
閉め切り
出入口
階段
機械室
トイレ
階段
EV1
EV2
スタッフ控室
企業展示
実習室用
講義室 601
Lecture Hall
for Practical
Training 601
看護学実習室 612
Nursing Practice Room 612
看護学
準備室3
看護学実習室 611
Nursing Practice Room 611
看護学
準備室2
6F
5F
4F
3F
2F
1F

5F

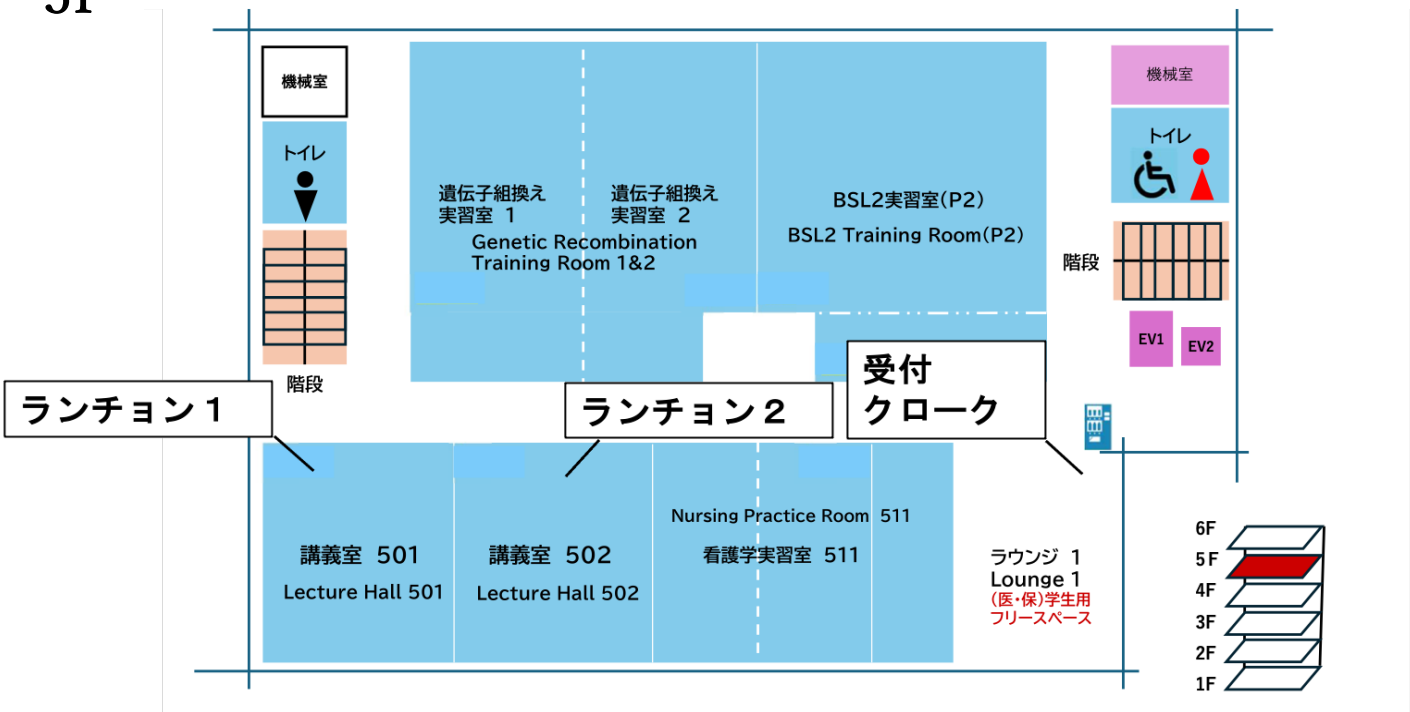
機械室
トイレ
遺伝子組換え
実習室 1
遺伝子組換え
実習室 2
Genetic Recombination
Training Room 1&2
BSL2実習室(P2)
BSL2 Training Room(P2)
機械室
トイレ
階段
EV1
EV2
階段
ランチョン１
ランチョン２
受付
クローク
講義室 501
Lecture Hall 501
講義室 502
Lecture Hall 502
Nursing Practice Room 511
看護学実習室 511
ラウンジ 1
Lounge 1
(医・保)学生用
フリースペース
6F
5F
4F
3F
2F
1F

会場案内

4F

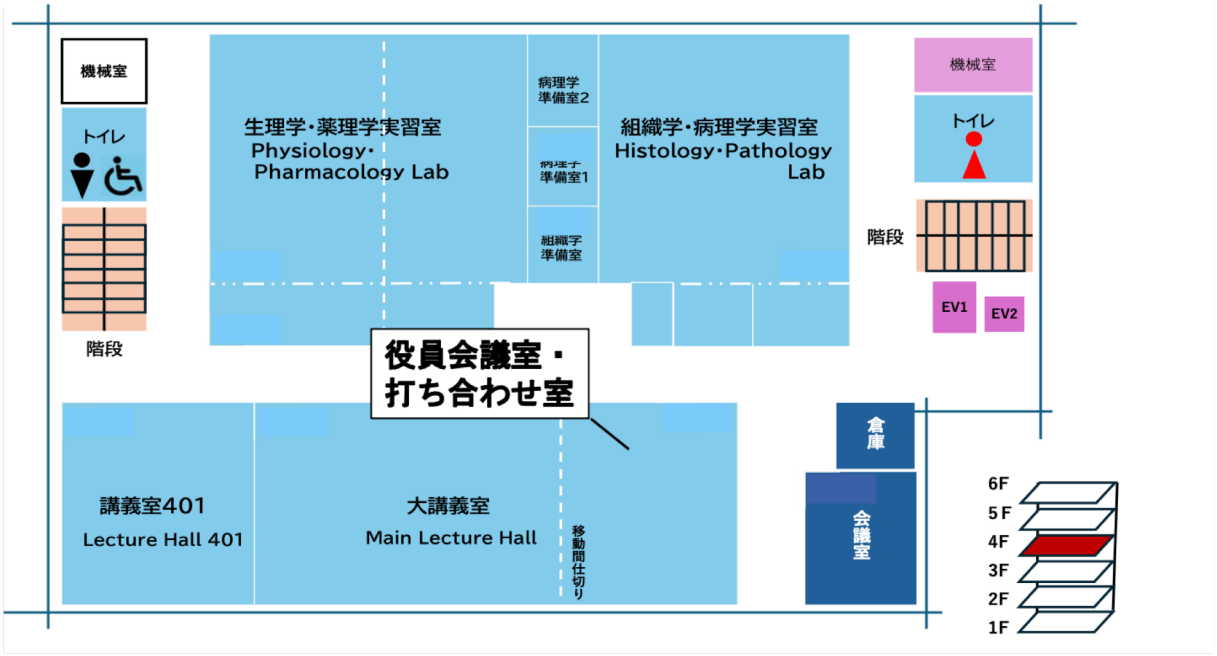
機械室
トイレ
階段
生理学・薬理学実習室
Physiology・
Pharmacology Lab
病理学
準備室2
準備室1
組織学
準備室
組織学・病理学実習室
Histology・Pathology
Lab
機械室
トイレ
階段
EV1
EV2
役員会議室・
打ち合わせ室
講義室401
Lecture Hall 401
大講義室
Main Lecture Hall
移動間仕切り
倉庫
会議室
6F
5F
4F
3F
2F
1F

ご案内

1. 受付

・場所：琉球大学医学部教育棟 **5 階**フロア（ラウンジスペース）
・時間： 1 日目　2026 年 11 月 28 日（土）11：30～17：00
　　2 日目　2026 年 11 月 29 日（日） 9：15～14：00
・原則として**事前参加登録**をお願いします。
・受付時に、所属・氏名を受付スタッフへお伝えください。
名札・参加証明書・クレジットシールをお渡ししますので、入場の際にはネームホルダーに入れて必ずお付けください。
・法定点検のため 9：00～9：10 の間は停電となります。これに伴いエレベーターの運転も 9：15 まで停止いたします。ご参加の皆様にはご不便をおかけいたしますが、何卒ご理解とご協力賜りますようお願い申し上げます。

2. 参加費

・5,000 円（事前参加登録時にお支払いください）
・学生は無料とします。受付時に学生証をご提示ください。

3. 役員会・総会

・役員会：2026 年 11 月 28 日（土）11：00～12：00 場所：**4 階**大講義室
・総　会：2026 年 11 月 29 日（日） 9：30～10：00 場所：**6 階**講義室 602

4. スライドカンファレンスについて

・今回も感染対策のため、各症例のプレパラートは用意していません。
企業展示ブース(メドメイン社)でバーチャルスライドをご覧いただけます。
・九州連合会学会ホームページから閲覧・投票が可能ですので事前投票にご協力下さい。
・回答の投票の締切は 2026 年 11 月 26 日（木）17：00 までです。
・出題者の方は、ご登壇いただき解答・解説をお願いいたします。
解答・解説予定症例の 1 つ前に次演者席にお着きください。
・バーチャルスライドは九州連合会学会ホームページよりご覧ください。
Account: 9rengo41surakan@gmail.com
PidPort PASS: 41Surakanread

QR コードからもご参照いただけます

5. 昼食

・各自でお取りください。
・11/29（日）ランチョンセミナーをお申込みの方はお弁当を用意しています。

6. 機器展示

・場所：琉球大学医学部教育棟 **6 階**フロア

・展示時間：28 日（土）12：00～18：00、14 日（日）9：15～14：00

7. 懇親会

・懇親会はありません。

8. その他

・感染対策は、各自で十分にご注意くださいますようにお願いします。

・クロークは 5 階受付隣りにご用意しています。
ご利用の方は受付時にお申し出ください。

・学会場に託児所はございません。あらかじめご了承ください。

・お問合せ：学会事務局 琉球大学病院病理部 瑞慶覧　9rengo41.okinawa@gmail.com

9. 日本産婦人科学会会員の皆様へ

日本専門医機構専門医学術集会参加単位(3 単位)

日本専門医機構産婦人科領域講習単位(1 単位)を付与致します。

※**産婦人科領域講習単位**につきましては、ワークショップを聴講した方に付与されます。

【 第41回日本臨床細胞学会九州連合会学会　日程表 】

11月28日（土）

会　場	11:00	12:00	13:00	14:00	15:00	16:00	17:00	18:00
6階 講義室602			開会挨拶	一般演題① 泌尿器 13:10~13:50	休憩10分	特別講演 「尿細胞診ー診断の基本を再考する」 14:00~15:00	休憩/展示 20分	スライドカンファレンス 5題 15:20~16:40	休憩10分	教育講演 「がんゲノム医療と細胞診の現在地とこれから」 16:50~17:50
6階 フロア			機器展示　12:00~18:00					
5階 ラウンジ1			受付 11:30~17:00					
4階 大講義室		役員会 11:00~12:00						

11月29日（日）

会　場	8:00	9:00	10:00	11:00	12:00	13:00	14:00	15:00
6階 講義室602			総会 9:30~10:00	休憩5分	一般演題② 婦人科 10:05~10:45	休憩10分	ワークショップ 「子宮頸がん -診断と管理の最前線- 」 10:55~12:10	休憩10分	休憩10分	一般演題③ 呼吸器・その他 13:30~14:10	休憩10分	一般演題④ 頭頸部 14:20~14:50	閉会挨拶
6階 フロア			機器展示　9:15～14:00					
5階 ラウンジ1			受　付　9:15~14:00					
5階 講義室501						ランチョンセミナー（武田薬品） 「卵巣癌の予防と治療を再考する -バイオマーカーによる個別化医療の未来像-」12:20~13:20		
5階 講義室502						ランチョンセミナー（Roche） 「婦人科病理・細胞診におけるバイオマーカー up to date」 12:20~13:20		
4階 大講義室								

＊11/29（日）8:30~9:15まで教育棟全館で停電するため、エレベーター等の使用ができませんので、ご留意ください。

発表される方へご案内

1. 一般演題発表者の方へ
   - 発表予定時刻の 30 分前までに参加受付をお済ませください。
   - 発表 10 分前までに次演者席にお着きください。
   - 発表時間は 6 分・質疑応答 3 分です。時間厳守でお願いします。
   - データの開閉はスタッフが行いますが、発表は演者ご自身で演壇上のパソコンを操作してください。

2. 特別講演・教育講演・ワークショップ演者の方へ
   - 予定時刻の 30 分前までに参加受付をお済ませください。
   - 発表 10 分前までに次演者席にお着きください。

3. 座長・司会の方へ
   - 予定時刻の 30 分前までに参加受付をお済ませください。
   - 発表 10 分前までに次座長席にお着きください。

4. すべて PC による発表とし、一般演題は 6 分、スライドカンファレンス解説は 8 分で作成をお願いします。

5. PC の持込はできません。また音声・動画には対応しておりません。

6. 学会当日のスライドデータの修正依頼は、原則受付けておりません。予めご了承ください。

7. 発表時のデータについて
   - 発表データは Power Point 2019、2021、2024 で作成してください。
   - 発表用 PC 環境は、Windows11pro、ソフトは Power Point2024 です。
     送付前に必ず動作を確認してください。
   - 発表データは 2026 年 11 月 20 日（金）必着にてご送付頂きますようお願い申し上げます。

【送付先】第 41 回日本臨床細胞学会九州連合会学会　事務局
〒901-2725 沖縄県宜野湾市喜友名 1076 番地
琉球大学病院　病理部　瑞慶覧　陽子
TEL：098-894-1301　FAX： 098-894-1447
E-mail：9rengo41.okinawa@gmail.com

【送付方法】

ファイル転送サービス「データ便」（URL：https://www.datadeliver.net/）をご使用ください。

※ データ便のマニュアルを別紙で事前にお送りしていますのでご参照ください。

8. データ作成について

- 一般演題のファイル名は「演題番号　演者名.pptx」としてください。（例：O1-1 沖縄太郎.pptx）※「.pptx」は半角です。
- 描画レイアウトのバランス崩れを防ぐために使用するフォントは「MS ゴシック」あるいは「MS 明朝」をお薦めします。
- 発表時は PC のパフォーマンスを上げるため、データをハードディスクに保存させていただきます。学会発表後はデータの削除を行います。

9. 発表演題に関する利益相反（COI）の開示について

- 筆頭演者ご自身の過去 1 年間における、発表内容に関連する企業や営利を目的とする団体に関わる利益相反の有無を、スライドタイトルページに続いて次のページで開示してください。

10. 発表者の当日の手順

- 当日は発表データの確認は行いません。
- 発表の 10 分前までに次演者席にお着きください。
- 念のためバックアップとして、発表時には発表データのコピーをご携帯ください。
- 九州連合会雑誌投稿のお願いは後日メールにてお送り致します。

第 1 日目　　2026 年 11 月 28 日（土）

【開会あいさつ】　13：00〜13：10

学会長：川上　史（琉球大学大学院医学研究科 細胞病理学講座）

【一般演題　①　泌尿器】　13：10〜13：50

座　長：林　博之　（原三信病院　病理診断科）
　　比嘉　良弘（沖縄県立南部医療センター・こども医療センター　臨床検査科）

O1-1. 臀部皮下嚢胞性腫瘤として発生した前立腺癌の 2 例

南部徳洲会病院　臨床検査部[1)]　沖縄協同病院　中央臨床検査室[2)]
沖縄協同病院　病理診断科[3)]　琉球大学病院　病理診断科[4)]
○島袋　貴子[1)]　新田　郁子[2)]　上原　千明[1)]　久田　菜奈美[1)]
稲嶺　圭祐[1)]　立津　千絵[1)]　吉野　仁高[2)]　髙良　雅美[2)]
樋口　佳代子[1),3)]　玉城　智子[1),4)]

O1-2. CT ガイド下生検における腎血管筋脂肪腫 10 例の捺印細胞像

九州大学病院　病理診断科・病理部[1)] 九州大学大学院医学研究院 形態機能病理[2)]
○中附　加奈子[1)]　山口　知彦[1)]　野上　美和子[1)]　仲　正喜[1)]　上原　俊貴[1)]
梶原　大雅[1)]　松本　崇雅[1),2)]　宮本　拓海[1),2)]　清澤　大祐[2)]　岩崎　健[1),2)]
小田　義直[1),2)]

O1-3. 当院における上部尿路細胞診の再評価

産業医科大学病院　病理部[1)]　産業医科大学 第 1 病理学[2)]
○西山　純司[1)]　岩村　隆二[2)]　伊藤　理左[1)]　福島　千晃[1)]　恒成　徳子[1)]
是末　成未[1)]　岡田　浩幸[1)]　寺戸　信芳[1)]　名和田　彩[2)]　久岡　正典[2)]

O1-4. 非尿路上皮系悪性腫瘍の ROM 算出の試み

独立行政法人国立病院機構九州がんセンター 臨床検査技術部[1)] 同 病理診断科[2)]
○鹿島　星林[1)]　澤邉　昴平[1)]　山田　拓哉[1)]　今村　彰吾[1)]　太田　かおり[2)]
秋山　優里[2)]　大石　智恵美[2)]　古賀　裕[2)]　田口　健一[2)]

【特別講演】　14：00〜15：00

座　長：川上　史（琉球大学大学院医学研究科 細胞病理学講座）

『尿細胞診―診断の基本を再考する』

愛知医科大学医学部 病理診断学講座　　都築　豊徳

【スライドカンファレンス】　15：20〜16：40

座　長：樋口　佳代子（沖縄協同病院　病理診断科）

安部　拓也　（地域医療機能推進機構九州病院　中央検査室）

症例 1　泌尿器

出題者　製鉄記念八幡病院　病理診断科　下釜　達朗

回答者　長崎大学病院　病理診断科・病理部　増野　幹大

症例 2　婦人科

出題者　宮崎大学医学部附属病院　病理診断科　前川　和也

回答者　株式会社 QCL 大分病理　堤　潤也

症例 3　呼吸器

出題者　佐賀大学医学部附属病院　病理部・病理診断科　井樋　有紗

回答者　鹿児島市立病院　病理診断技術科　古屋　大幸

症例 4　肝胆膵

出題者　いまきいれ総合病院　病理診断科　東　美智代

回答者　独立行政法人地域医療機能推進機構熊本総合病院　病理診断科　大園　一隆

症例 5　唾液腺

出題者　琉球大学病院　病理診断科　砂川　智恵

回答者　潤和会記念病院　臨床検査室（病理）　猪股　美佳

【教育講演】　16：50〜17：50

座　長：熱海　恵理子（国立病院機構沖縄病院　病理診断科）

『がんゲノム医療と細胞診の現在地とこれから』

北海道大学病院　先端診断技術開発センター　　畑中　豊

第 2 日目　　2026 年 11 月 29 日（日）

【総会】　9：30〜10：00

【一般演題　②　婦人科・乳腺】　10：05〜10：45

座　長：阿萬　紫（宮崎大学医学部　病理学講座構造機能病態学分野）

髙良　雅美（沖縄協同病院　中央臨床検査室）

O2-1. 組織球との鑑別を要したアポクリン分化を示す浸潤性小葉癌の 1 例

くまもと森都総合病院　病理診断科[1)]　熊本大学病院　病理診断科[2)]

熊本大学大学院生命科学研究部 細胞病理学講座[3)]

○岩田　理央[1)]　田中　一仁[1)]　大倉　航平[3)]　岩田　寿斗[1)]　中島　衣里子[1)]

溝上　美江[1)]　遠山　亮佐[1)]　甲斐　敬太[2)]　三上　芳喜[2)]

O2-2. 胸水細胞診で中皮細胞との鑑別に苦慮した、乳腺浸潤性小葉癌の 1 例

熊本大学病院　病理部[1)]　天草中央総合病院　臨床検査科診療部[2)]

天草中央総合病院　乳腺外科[3)]

○中本　環[1)]　田上　さやか[1)]　石原　光浩[1)]　民本　重一[2)]　大西　未裕[2)]

錦戸　佳南子[3)]　塩田　拓也[1)]　甲斐　敬太[1)]　三上　芳喜[1)]

O2-3. 子宮頸部に発生した乳頭状扁平上皮癌の 1 例

株式会社 QCL　大分病理[1)]　大分大学医学部　診断病理学講座[2)]

○堤　潤也[1)]　川村　友美[1)]　稲葉　千枝[1)]　稲野　智子[1)]　大森　瑠美[1)]

大森　博人[1)]　染矢　誠一郎[1)]　甲斐　俊一[1)]　西田　陽登[2)]

O2-4. 子宮頸部細胞診で分葉状頸管過形成から発生した胃型腺癌が疑われた 1 例

宮崎大学医学部附属病院　病理部[1)]　宮崎大学医学部附属病院　病理診断科[2)]
宮崎大学医学部 病理学講座腫瘍形態病態学分野[3)]
○青木　杏樹[1)]　野口　裕史[1)]　徳満　貴子[1)]　森田　勝代[1)] 白濱　幸生[1)]
黒木　栄輝[1)]　山本　将史[1)]　佐藤勇一郎[2),3)]　前川 和也[1),2)] 盛口 清香[1),2)]

【ワークショップ】　10：55〜12:10

座　長：東田　太郎（仲地レディースクリニック）

金城　貴夫（琉球大学大学院保健学研究科 生体検査学講座形態病理学分野）

『婦人科ワークショップ「子宮頸がん-診断と管理の最前線-」』

①『妊娠中の子宮頸部異形成―診断と管理のピットフォール』

琉球大学大学院医学研究科 女性・生殖医学講座　平良　祐介

②『分葉状頸管腺過形成と胃型粘液性癌の生物学的特性にもとづく診断と対応』

信州大学医学部 産科婦人科学教室　宮本 強

【ランチョンセミナー】　12：20〜13：20

ランチョンセミナー 1

座　長：宮本　強（信州大学医学部 産科婦人科学教室）

『卵巣癌の予防と治療を再考する-バイオマーカーによる個別化医療の未来像-』

琉球大学大学院医学研究科 女性・生殖医学講座　関根　正幸

（共催：武田薬品工業株式会社）

ランチョンセミナー 2

座　長：川上　史（琉球大学大学院医学研究科 細胞病理学講座）

『婦人科病理・細胞診におけるバイオマーカー up to date』

熊本大学病院　病理診断科・病理部　三上　芳喜

（共催：ロシュ・ダイアグノスティックス株式会社）

【一般演題　③　呼吸器・その他】　13：30〜14：10

座　長：和田　直樹（琉球大学大学院医学研究科 腫瘍病理学講座）
　　竹林　英幸（日本赤十字社長崎原爆病院　病理診断科部）

O3-1. MET exon14skipping 陽性肺腺癌の細胞形態学的検討

独立行政法人国立病院機構福岡東医療センター臨床検査科[1] 同 病理診断科[2]
九州大学大学院医学研究院 形態機能病理学[3]
○本多　雅樹[1]　藤本　翔大[1]　髙木　倭[1]　船瀬　将一[1]　橋迫　美貴子[3]
阿部　千恵[2]

O3-2. 腺癌と鑑別を要した上皮様中皮腫の 1 例

沖縄県立中部病院 臨床検査科[1]　沖縄県立中部病院 病理診断科[2]
○平良　匠[1]　新垣　善孝[1]　山村　育子[1]　桃原　英子[1]　喜屋武　望[1]
知花　祐子[1]　小山　寛文[2]　古謝　景輔[2]

O3-3. 診断に苦慮した腹膜原発肉腫様中皮腫の細胞学的所見

那覇市立病院 検査科[1] 那覇市立病院　病理科[2] 那覇市立病院　消化器外科[3]
○宮城　拓海[1]　古堅　楓[1]　宮里　樹[1]　嵯峨　彰太[1]　玻名城　真由美[1]
山城　篤[1]　緒形　真也[2]　吉河　康二[2]　知念　順樹[3]

O3-4. びまん性大細胞型 B 細胞性リンパ腫の細胞診標本における背景所見に関する検討

地域医療機能推進機構九州病院　中央検査室[1]
地域医療機能推進機構九州病院　病理診断科[2]
九州大学医学研究院 形態機能病理学教室[3]
○安部　拓也[1]　本下　潤一[2]　吉田　久美子[1]　植村　瑞紀[1]　立岩　友美[1]
髙木　雄三[1]　豊嶋　憲子[1]　奥村　幸彦[2]　小路口　奈帆子[2]　岩崎　健[3]

【一般演題　④　頭頸部】　14：20〜14：50

座　長：仲西　貴也（沖縄県立北部病院　病理診断科）
　　宮城　良考（中頭病院　臨床検査部）

O4-1. 甲状腺乳頭癌における LOP/LCC 形態は予後不良因子である
長崎大学原爆後障害医療研究所 腫瘍・診断病理学分野（原研病理）[1)]
やました甲状腺病院 [2)]
○黒濱　大和 [1)]　松田　勝也 [1)]　佐藤　伸也 [2)]　山下　弘幸 [2)]　中島　正洋 [1)]

O4-2. 耳下腺原発上皮筋上皮癌の 1 例
久留米大学病院　病理診断科・病理部 [1)]　久留米大学医学部 病理学講座 [2)]
○斉藤　姫卯 [1)]　河原　明彦 [1)]　阿部　英二 [1)]　安倍　秀幸 [1)]　高瀬　頼妃呼 [1)]
牧野　諒央 [1)]　熊谷　天斗 [1)]　谷川　雅彦 [2)]　中山　正道 [2)]　秋葉　純 [2)]
草野　弘宣 [1)]

O4-3. 診断に苦慮した放射線治療後の二次性骨肉腫の 1 例
琉球大学病院　病理部 [1)]　琉球大学病院　病理診断科 [2)]
琉球大学大学院医学研究科 細胞病理学講座 [3)]
琉球大学大学院医学研究科 腫瘍病理学講座 [4)]
琉球大学医学部保健学科 形態病理学分野 [5)]
○西平　紀介 [1)]　瑞慶覧　陽子 [1)]　玉城　真太 [1)]　花城　輝寿 [1)]　芦塚　文香 [1)]
砂川　智恵 [2)]　新垣　和也 [2)]　玉城　智子 [2)]　川上　史 [2),3)]　和田　直樹 [4)]
金城　貴夫 [5)]

【閉会あいさつ】　14：50〜15：00

副学会長：関根　正幸（琉球大学大学院医学研究科 女性・生殖医学講座）

【特別講演】

『尿細胞診―診断の基本を再考する』

愛知医科大学医学部 病理診断学講座
都築　豊徳

尿路上皮癌の診断においては膀胱鏡検査及びその際の生検による病理診断が標準であるが、これらの手技は侵襲性が高い。尿細胞診は、尿路系腫瘍を非侵襲的に診断する簡便な検査方法として発達してきた。この数年で尿路上皮癌に対する新規治療法が多数開発され、実臨床への実装が進んでいる。それに伴い、尿細胞診は早期段階での尿路上皮癌診断のみならず、治療効果の監視においても重要な役割を担ってきている。尿細胞診の診断法には従来から様々な分類が存在し、その診断基準には曖昧な点が少なくなかった。その曖昧さを減らす目的でパリシステムが作成され、腎盂・尿管・膀胱癌取扱い規約第2版でも正式な報告様式とされている。
本講演ではパリシステムの概念に基づき、尿細胞診の診断における基本的事項を解説する。まず、細胞診を行う上で重要な検体適正性の概念について解説する。パリシステムでは高異型度尿路上皮癌が主たる検討対象とされており、本講演ではその意義について述べるとともに、診断基準の解釈についても解説する。また、高異型度尿路上皮癌の可能性を除外することも、パリシステムを運用する上での重要なポイントである。その主な鑑別対象であるデコイ細胞や正常尿路上皮集塊について、基本的な細胞所見とその解釈の実際を述べながら、運用上のピットフォールとして解説する。
カテーテル尿を用いた上部尿路の尿細胞診は侵襲性が高い上、診断学的にも判断に苦慮する症例が少なくない。その一方で、臨床側からの尿細胞診による上部尿路上皮癌診断への要求は高い。本講演では上部尿路における尿細胞診の診断アプローチとその問題点に触れ、具体的な対応法についても解説する。

【教育講演】

『がんゲノム医療と細胞診の現在地とこれから』

北海道大学病院 先端診断技術開発センター[1)]　北海道大学病院　病理部/病理診断科[2)]
○畑中　豊[1)]　四宮　義貴[1)]　畑中　佳奈子[1),2)]

本邦におけるがんゲノム医療は，固形がん患者を対象とするがん遺伝子パネル検査が保険適用された 2019 年より開始され，7 年が経過した．がん診療におけるゲノム検査は，主にコンパニオン診断（CDx）検査と包括的ゲノムプロファイリング（CGP）検査に大別されるが，いずれにおいても細胞検体の使用は限定的である．CGP 検査では，2021 年に血漿 CGP 検査が導入されたものの依然として組織 CGP 検査が第一選択であり，細胞検体の使用は FFPE 組織検体の使用が難しい場合の代替（セルブロック等）にとどまっている．一方，CDx 検査においては，2023 年に肺がんを対象とした高感度遺伝子パネルシステムが保険適用されたことを受け，細胞検体を用いた検査が本格化した．当学会ではこれに先立ち，2021 年に「がんゲノム診療における細胞検体の取扱い指針」を発出している．しかし，保険診療下で細胞検体を用いたゲノム検査の実施が一部の CDx 検査にとどまる背景には，最新技術を実装した検査システムの薬事承認が進みにくいといった課題がある．こうした中，2025 年 12 月に厚生労働省から Laboratory-developed test（LDT）に関するガイダンスが発出され，薬事未承認検査の保険適用に向けた道筋も示されつつある．さらに，がん免疫療法の普及に伴い，従来の変異プロファイリングに加え，免疫プロファイリングのための検査システム開発も進んでおり，今後の動向が注目される．本講演では，がんゲノム医療における細胞診検体活用の現状を整理し，今後の細胞診領域での展望について概説する．

【ワークショップ】

『婦人科ワークショップ「子宮頸がん-診断と管理の最前線-」』

①　妊娠中の子宮頸部異形成―診断と管理のピットフォール

琉球大学大学院医学研究科 女性・生殖医学講座
平良　祐介

本邦において妊娠初期の子宮頸部細胞診は、検診未受診者を拾い上げる重要なスクリーニング機会となっている。一方、妊娠に伴う頸部外反、易出血性、扁平上皮化生などの生理的変化は、採取部位や検体量、細胞像・組織像、さらにはコルポスコピー所見にも影響し、妊娠特有の診断上のピットフォールを生じる。採取器具の選択には妊娠週数や製品ごとの使用制限を考慮する必要があり、綿棒からサイトブラシへの移行や液状化検体細胞診の有用性についても、妊婦に限定したエビデンスは十分ではない。また、脱落膜細胞や Arias–Stella 反応などの妊娠関連変化は異型細胞との鑑別を困難にし、過大評価・過小評価の双方に注意を要する。コルポスコピーでは軟化した腟壁を避けつつ妊娠頸部の血管増生や上皮変化を踏まえて評価し、必要時に生検により浸潤癌を確実に除外することが重要である。一方、浸潤を疑わない CIN（Cervical Intraepithelial Neoplasia：子宮頸部異形成）では、妊娠中は慎重に経過観察し、産後評価へつなげる必要がある。本講演では、妊娠中の CIN の診断・管理に必要な実践的ポイントを整理し、本邦と海外のガイドラインの共通点と相違点を比較し、本邦の妊娠中の CIN 管理における課題を明確にする。さらに、当科で妊娠中に CIN 管理を行った症例をもとに、病変の消退・持続・増悪に関連する因子を文献的考察をふまえて紹介し、診療の実態と課題、多職種連携の重要性について考察する。

【ワークショップ】

『婦人科ワークショップ「子宮頸がん-診断と管理の最前線-」』

②　分葉状頸管腺過形成と胃型粘液性癌の生物学的特性にもとづく診断と対応

信州大学医学部 産科婦人科学教室
宮本　強

子宮頸部多発嚢胞病変では、非腫瘍性で病的意義に乏しいナボット嚢胞（NC)、良性胃型病変である分葉状頸管腺過形成（LEGH)、悪性の胃型腺癌（GAS）の鑑別が重要である。GAS と LEGH は頸管高位に好発し、胃型粘液産生による水様帯下など類似した臨床像を呈する。LEGH は稀に GAS の発生母地となり得る一方、GAS は HPV 非依存性で治療抵抗性かつ予後不良である。我々はこれまで、MRI、頸管細胞診・組織診、胃型形質の検出を組み合わせた臨床鑑別診断法を提案してきた。一方、実臨床では MRI 所見が診断上重視される傾向がみられ、LEGH が疑われた NC に対して子宮全摘術が選択される例もみられる。したがって、NC と胃型病変を術前に可能な限り正確に鑑別し、適切な治療方針の決定につなげることが重要であり、その鍵となるのが胃型形質の確認である。胃型形質の確認には、HIK1083 ラテックス凝集反応による頸管粘液中の胃型粘液検出、頸管細胞診における黄色調粘液の確認、組織診における AB-PAS 染色、HIK1083・Claudin18 免疫染色などが有用である。一方、MUC6 は NC や正常頸管腺でも陽性となり得るため、特異性が低い。また、LEGH/GAS は内子宮口近傍の頸管高位に好発するため、頸管細胞診・組織診や胃型粘液検査では、多発嚢胞病変部から適切に検体を採取する必要があり、子宮内膜検体採取用器具が有用な場合もある。正確な術前鑑別には、MRI 所見のみに依存せず、適切な部位から採取した検体を用いて胃型形質および細胞異型の有無を評価することが重要であり、臨床鑑別診断法の適切な運用が、個々の病態に応じた適切な治療方針の決定につながる。

【一般演題】

O1-1. 臀部皮下嚢胞性腫瘤として発生した前立腺癌の２例

南部徳洲会病院　臨床検査部[1)]　沖縄協同病院　中央臨床検査室[2)]
沖縄協同病院　病理診断科[3)]　琉球大学病院　病理診断科[4)]
○島袋　貴子[1)]　新田　郁子[2)]　上原　千明[1)]　久田　菜奈美[1)]　稲嶺　圭祐[1)]
立津　千絵[1)]　吉野　仁高[2)]　高良　雅美[2)]　樋口　佳代子[1),3)]　玉城　智子[1),4)]

【緒言】
臀部皮下嚢胞性腫瘤として発症した前立腺癌の２症例について報告する。
【症例 1】
80 代男性。肛門周囲の左臀部皮下腫瘤を主訴に来院。腫瘍疑いで穿刺排膿後、2 週間で再腫脹をきたし、嚢胞内容の細胞診が提出された。画像検査では巨大骨盤内腫瘤に連続する臀部皮下腫瘤を認めた。血清 PSA 高値。後日、骨盤内腫瘤の経直腸 EUS-FNA が実施された。
細胞所見：臀部皮下嚢胞液では組織球を背景に小型異型細胞が結合性の強い管状集塊で出現、核は類円形核で異型に乏しく、腫大した核小体を認めた。セルブロックで AR 陽性、PSA 陰性で、悪性疑いと報告した。EUS-FNA にても同様の異型細胞を認めセルブロックにて AR・PSA・NKX3.1 陽性を示し、前立腺癌と診断した。
【症例 2】
50 代男性。2～3 か月前から肛門周囲に腫瘤を自覚。便秘と尿閉感を主訴に来院。画像にて骨盤内腫瘤と連続する肛門周囲の右臀部皮下に嚢胞性腫瘤を認めた。血清 PSA 高値。臀部腫瘤の針生検と嚢胞部の FNAC を施行。前立腺の針生検も同日に施行。
細胞所見：血清背景に異型細胞の小集塊が出現。細胞は小型円形、核は類円形で、核形不整と腫大した核小体を認めた。悪性を考え、血液検査結果より前立腺癌の転移疑いと報告した。
組織所見：臀部腫瘤生検では、N/C 比の高い異型細胞が充実性胞巣状に増殖・浸潤し、PSA 弱陽性、NKX3.1 陽性を示し、前立腺癌と診断した。
【結語】
臀部の皮膚・軟部腫瘤の FNAC では前立腺癌も念頭に鑑別する必要がある。

【一般演題】

O1-2. CT ガイド下生検における腎血管筋脂肪腫 10 例の捺印細胞像

九州大学病院病　理診断科・病理部 [1)]　九州大学大学院医学研究院 形態機能病理学 [2)]
○中附　加奈子 [1)]　山口　知彦 [1)]　野上　美和子 [1)]　仲　正喜 [1)]　上原　俊貴 [1)]
梶原　大雅 [1)]　松本　崇雅 [1),2)]　宮本　拓海 [1),2)]　清澤　大祐 [2)]　岩崎　健 [1),2)]
小田　義直 [1),2)]

【目的】
腎血管筋脂肪腫(angiomyolipoma:AML)は良性腫瘍であるが、画像上、 腎細胞癌との鑑別が困難な症例では CT ガイド下生検が施行されることがある。今回、AML の捺印細胞診における細胞学的特徴を明らかにするため後方視的に検討を行った。
【対象・方法】
2020～2025 年に CT ガイド下生検で病理組織学的に AML と診断された 10 例を対象とした。対象症例は、男性 1 例、女性 9 例、年齢 19~83 歳(中央値 69 歳)、腫瘍径 13~52mm(中央値 18 mm)であった。on site で作製した Hema color 標本および Papanicolaou 標本を用い、出現細胞の細胞所見、脂肪成分および血管成分について検討した。
【結果】
Hema color 標本では、全例で重積性集塊を認め、細胞質境界は不明瞭で、紡錘形細胞 8 例、核内封入体 5 例、脂肪細胞 6 例、血管は 1 例に認めた。Papanicolaou 標本では、紡錘形細胞を 9 例に認め、核は紡錘形～楕円形、核クロマチンは細顆粒状を呈し、核小体は目立たないものが多かった。核腫大は 8 例、核内封入体は 7 例に認められ、Hema color 標本より高頻度であった。脂肪細胞は 5 例、血管は 3 例であった。細胞診判定は、Class III が 8 例と最多で、 ClassII1 例、ClassV1 例であった。
【結論】
AML の細胞学的特徴は、重積性集塊を形成する紡錘形細胞が主体で、集塊内の細胞境界は不明瞭、核は細顆粒状クロマチンを呈していた。また、核内封入体は、Papanicolaou 標本でより高頻度に認められ有用な所見と考えられた。捺印細胞像においては、必ずしも典型的な三相性構造を示すとは限らず、これらの細胞学的特徴を理解することは、三相性構造を欠く症例においても AML を鑑別疾患として想起し、腎細胞癌や他の腫瘍との鑑別に有用であると考えられた。

【一般演題】

O1-3. 当院における上部尿路細胞診の再評価

産業医科大学病院　病理部[1)]　産業医科大学 第 1 病理学[2)]
○西山　純司[1)]　岩村　隆二[2)]　伊藤　理左[1)]　福島　千晃[1)]　恒成　徳子[1)]
是末　成未[1)]　岡田　浩幸[1)]　寺戸　信芳[1)]　名和田　彩[2)]　久岡　正典[2)]

【はじめに】
腎盂・尿管診療ガイドライン 2023 年版(日本泌尿器科学会)では、尿管鏡生検は侵襲の高さや膀胱内への癌細胞の播種へのリスクから、推奨レベルが低い。故に上部尿路細胞診の果たす役割は大きいが、細胞が新鮮であるため、High grade urothelial carcinoma の症例においても立体的な核形不整や核クロマチンは増量の観察が得難い場合が時にあり、反応性尿路上皮細胞との鑑別に苦慮する。今回上部尿路細胞診の精度向上のため、再評価を実施した。
【方法】
2020 年 1 月から 2025 年 12 月までに実施された上部尿路細胞診のうち、腎尿管全摘出術または尿管部分切除術を施行し、尿路上皮癌と確定診断された 58 症例の中で、陰性と鑑別困難のうち良悪性断定困難とした 30 症例、32 検体を対象とした。再評価は、背景、出現様式、細胞集塊（表層細胞の有無、核の極性、核密度、核の濃淡、結合性)、細胞所見（N/C 比、核溝、核クロマチン増量、細胞質の濃染傾向、核形不整）を検討した。
【結果】
再評価後は、32 検体のうち、12 検体が、鑑別困難（悪性を疑う）に再評価された。
小判定であった原因は、細胞集塊の核の極性の乱れや核密度（3/12 例）や小集塊・孤立散在性の核形不整や N/C 増大（10/12 例）の観察が不十分であることが分かった。
【まとめ】
上部尿路細胞診はスクリーニングではなく、確定診断の一面が強く良悪性の診断には慎重にならなければならない。しかし、細胞集塊の構造異型や小集塊・孤立散在性細胞の多形性に注視することにより、臨床に悪性の可能性が示唆され、治療方針の一助となりうると考える。

【一般演題】

O1-4. 非尿路上皮系悪性腫瘍の ROM 算出の試み

独立行政法人国立病院機構九州がんセンター　臨床検査技術部[1)]
独立行政法人国立病院機構九州がんセンター　病理診断科[2)]
○鹿島　星林[1)]　澤邉　昴平[1)]　山田　拓哉[1)]　今村　彰吾[1)]　太田　かおり[2)]
秋山　優里[2)]　大石　智恵美[2)]　古賀　裕[2)]　田口　健一[2)]

【背景と目的】
The Paris System(TPS)第 2 版で Other malignancies(OM)は非尿路上皮系悪性腫瘍(NUM)に改称されたが、NUM 固有の悪性リスク(ROM)は示されず今後の課題とされている。当院では 2021 年より TPS を導入し、対象期間を通じて第 1 版に準拠して運用している。今回、がん専門病院における OM の頻度と ROM を算出することを目的とした。
【対象と方法】
2021 年 1 月～2026 年 7 月の自然尿細胞診 3189 検体を対象とした。OM の頻度は泌尿器科と非泌尿器科別で比較した。組織学的 follow up のある OM を分母とした ROM を ROM-OM-H、組織学的にも非尿路上皮性悪性腫瘍が確認された割合を OM-specific concordance(OM-sc-H)、組織学的確認または臨床判断のいずれかで悪性を確認した全例を分母とした ROM を ROM-OM-C、同じ全例で非尿路上皮性悪性腫瘍が確認された割合を OM-sc-C として、ROM と一致率を算出した。
【結果】
3189 検体中、OM は 30 検体(0.9%)であった。泌尿器科は 3007 検体で OM は 14 検体(0.47%)、非泌尿器科は 182 検体中 16 検体(8.8%)で有意差を認めた(オッズ比 20.6、$p<0.001$)。同一症例の重複を除くと 26 例で、組織学的に follow up があったのは 13 例、うち 4 例が尿路上皮癌であった。臨床的に悪性と判断されたのは 13 例で、うち尿路上皮癌と判断されたのは 3 例であった。ROM-OM-H は 100%(13/13)、OM-sc-H は 69%(9/13)、ROM-OM-C は 100%(26/26)、OM-sc-C は 73%(19/26)であった。
【結語】
OM の頻度は 0.9%で、泌尿器科と非泌尿器科で有意差を認めた。がん専門病院においては組織学的に follow された ROM-OM-H、全例を分母とした ROM-OM-C のいずれも 100%であった。OM の頻度や ROM は施設の特性が影響すると考えられ、施設別に算出する必要がある。

【一般演題】

O2-1. 組織球との鑑別を要したアポクリン分化を示す浸潤性小葉癌の1例

くまもと森都総合病院　病理診断科[1)]　熊本大学病院　病理診断科[2)]
熊本大学大学院生命科学研究部 細胞病理学講座[3)]
○岩田　理央[1)]　田中　一仁[1)]　大倉　航平[3)]　岩田　寿斗[1)]　中島　衣里子[1)]
溝上　美江[1)]　遠山　亮佐[1)]　甲斐　敬太[2)]　三上　芳喜[2)]

【はじめに】
アポクリン分化を示す浸潤性小葉癌（invasive lobular carcinoma：ILC）は稀であり、その細胞所見を検討した報告は限られている。そのうち組織球様形態を示すものはhistiocytoid breast carcinoma（HBC）として報告され、さらに稀である。WHO 分類第 6 版では HBC は独立した腫瘍型ではなく、ILC にみられる特殊な細胞学的特徴として位置づけられている。今回、細胞診で組織球様形態を示したアポクリン分化を伴う ILC の 1 例を経験したので報告する。
【症例】
40 歳代女性。左乳腺 BD の 17mm 大の腫瘤に対して穿刺吸引細胞診が施行された。
【細胞所見】
核偏在傾向を示し、好酸性顆粒状の豊富な細胞質と類円形核を有する異型細胞が孤在性に、あるいは大小の緩い結合性を示す集塊として出現していた。一部には数珠状の細胞配列が認められた。細胞質の性状からアポクリン分化が示唆される一方、孤立散在性に出現する異型細胞においては、組織球に類似した細胞が散見された。細胞像からは ILC を考えたが、集塊形成がみられる点から乳管癌の否定は困難であった。
【組織所見】
組織学的には腫瘍細胞が充実状ないしは索状、孤立性に浸潤し、比較的豊富な好酸性細胞質を伴っていた。免疫組織化学的に E-cadherin の発現欠失/低下と、アンドロゲン受容体の陽性所見を認め、アポクリン分化を示す ILC と診断された。
【まとめ】
組織球様形態を伴った、アポクリン分化を示す ILC の細胞像を経験した。組織球や乳管癌との鑑別が問題となったが、核所見を慎重に評価し、小葉癌を示唆する出現様式を捉えることが細胞診断上重要であった。文献的考察を加えて報告する。

【一般演題】

O2-2. 胸水細胞診で中皮細胞との鑑別に苦慮した、乳腺浸潤性小葉癌の１例

熊本大学病院　病理部[1)]　天草中央総合病院　臨床検査科診療部[2)]
天草中央総合病院　乳腺外科[3)]
○中本　環[1)]　田上　さやか[1)]　石原　光浩[1)]　民本　重一[2)]　大西　未裕[2)]
錦戸　佳南子[3)]　塩田　拓也[1)]　甲斐　敬太[1)]　三上　芳喜[1)]

【はじめに】
乳腺の浸潤性小葉癌は細胞接着性に乏しく、体腔液中では小型の腫瘍細胞が単調に出現するため、中皮細胞との鑑別が困難な場合がある。今回、胸水細胞診において中皮細胞との鑑別に苦慮したが、セルブロック標本の免疫組織化学、細胞診標本の再検討、臨床情報の確認により診断に至った一例を経験したので報告する。
【症例】
70 代女性。癌性胸膜炎が疑われ、胸水細胞診およびセルブロック標本を作製した。検体提出時点では乳癌に関する情報は得られていなかった。
【細胞所見】
炎症細胞より僅かに大きい異型細胞が多数認められた。N/C 比が高く、比較的均一であったが、癌細胞としては小型で細胞接着性に乏しく、初回は活動性中皮細胞と判定した。セルブロック標本を用いた免疫組織化学では、サイトケラチン（AE1/AE3）および Claudin 4 が陽性、中皮系マーカーは陰性であり、癌腫の胸膜播種が示唆された。細胞診標本を再検討したところ、中皮細胞に特徴的な細胞質辺縁の bleb 状突起が確認されず、細胞質内小腺腔が認められた。小葉癌の胸膜播種を疑い、臨床医に確認したところ、他院で浸潤性小葉癌と診断されていたことが判明した。さらに追加で行った免疫組織化学ではエストロゲンレセプター、TRPS1 の陽性所見、E-cadherin の膜発現欠失が確認され、浸潤性小葉癌の胸膜播種の診断に至った。
【まとめ】
浸潤性小葉癌は、体腔液検体において活動性中皮細胞との鑑別が困難となる場合がある。本例は細胞形態の詳細な再評価に加え、セルブロック標本を用いた免疫組織化学および臨床情報の確認が重要であることを示す、教訓的な症例であった。

【一般演題】

O2-3. 子宮頸部に発生した乳頭状扁平上皮癌の 1 例

株式会社 QCL　大分病理 [1)]　大分大学医学部 診断病理学講座 [2)]
○堤　潤也 [1)]　川村　友美 [1)]　稲葉　千枝 [1)]　稲野　智子 [1)]　大森　瑠美 [1)]
大森　博人 [1)]　染矢　誠一郎 [1)]　甲斐　俊一 [1)]　西田　陽登 [2)]

【症例】
患者は 40 代女性、性病検査で近医を受診した。精査にて子宮頸部に母指頭大のポリープを認め、子宮頸部擦過細胞診が施行された。転院後に生検が施行され、CT 検査でリンパ節転移を疑う病変も認められた。その後、放射線化学療法が施行されている。
【細胞像】
炎症性背景に、乳頭状で間質を伴った多分岐を示す大型の細胞集塊や流れを示す集塊、乳頭様で重積性の目立つ集塊がみられた。場所によって間質に対して垂直に配列した異型細胞が認められた。孤在性に出現する紡錘形細胞や、一部で柵状配列を示す集塊も確認された。核分裂像も多数認められ悪性が示唆されたものの、組織型推定は困難であった。
【組織像】
セルブロックの HE 染色にて、外向性発育を示す乳頭状の腫瘍が認められ、上皮全層性に増殖していた。N/C 比は高く、クロマチンの増加した不整形な核を有していた。免疫染色で p40 が陽性であり、乳頭状扁平上皮癌（PSCC）が考えられた。その後に施行された生検でも同様の組織像であった。
【考察】
PSCC は、扁平上皮癌の中でも稀な亜型であり、組織学的に HSIL の特徴を示す上皮に覆われた乳頭状構造を特徴とする。文献的に PSCC の細胞像は比較的多彩で、角化型扁平上皮癌細胞を考える細胞も多く出現するとあるが、本症例では細胞形態的に紡錘形を特徴とし、比較的均一な細胞形態を示したことから組織型の推定が困難であった。腫瘍細胞が比較的均一な形態で出現していた点、多数の核分裂像を示した点、および乳頭状様の集塊が認められた点を踏まえると、本症例でも PSCC に特徴的とも言える所見があり、細胞異型が著明でない場合でも乳頭状構造が目立つ症例では PSCC を考慮する必要があると考えられた。

【一般演題】

O2-4. 子宮頸部細胞診で分葉状頸管過形成から発生した胃型腺癌が疑われた 1 例

宮崎大学医学部附属病院　病理部[1)]　宮崎大学医学部附属病院　病理診断科[2)]
宮崎大学医学部病理学講座 腫瘍形態病態学分野[3)]
○青木　杏樹[1)]　野口　裕史[1)]　徳満　貴子[1)]　森田　勝代[1)] 白濱　幸生[1)]
黒木　栄輝[1)]　山本　将史[1)]　佐藤　勇一郎[2),3)]　前川　和也[1),2)]　盛口　清香[1),2)]

【背景】
子宮頸部の胃型腺癌は予後不良であり、分葉状頸管腺過形成（Lobular Endocervical Glandular Hyperplasia:LEGH）との共存や、LEGH を母地とした発生が報告されている。今回我々は、細胞診による LEGH の経過観察中に腺癌への進展が疑われ、組織学的に胃型腺癌と診断された症例を経験したので報告する。
【症例】
60 歳代女性。子宮頸部腫瘍疑いで当院紹介となり、MRI で子宮頸部に大小多数の嚢胞を認めた。最小偏倚腺癌を否定できず、細胞診を施行した結果、LEGH が疑われ、以降約 7 年間細胞診による経過観察が行われた。
【細胞所見】
初回細胞診では、粘液性背景に頸管腺細胞の集塊がみられた。核の大小不同・軽度の核形不整・核内空胞を伴っており、免疫細胞化学では HIK1083、p16 が一部陽性であった。細胞診断は AGC、LEGH 疑いとした。経過観察中、配列不整・重積性・核のしわや核縁肥厚が目立つようになり、腺癌が否定できないため組織診を施行した。
【病理組織学的所見】
子宮頸部の生検では悪性所見を認めず、腹腔鏡下子宮全摘術および両側付属器切除術が施行された。子宮頸部には上皮内腺癌および全周性に浸潤を示す胃型腺癌を認め、背景に LEGH を伴っていた。免疫組織化学では MUC6、p16、HIK1083 が一部陽性、ER 陰性で、Alcian Blue-PAS 染色で中性ムチンを認めたことから、LEGH から発生した胃型 HPV 非依存性腺癌と診断された。
【結語】
LEGH は長期経過観察を要する病変であり、悪性転化の早期発見が課題となる。本症例では、細胞診における経時的な細胞所見の変化から悪性転化を疑い、胃型腺癌の診断に至った。LEGH の経過観察において、細胞診による継時的な評価は悪性転化を捉える上で有用と考えられた。

【一般演題】

O3-1. MET exon 14 skipping 陽性肺腺癌の細胞形態学的検討

独立行政法人国立病院機構福岡東医療センター　臨床検査科[1)]　同　病理診断科[2)]
九州大学大学院医学研究院 形態機能病理学[3)]
○本多　雅樹[1)]　藤本　翔大[1)]　髙木　倭[1)]　船瀬　将一[1)]　橋迫　美貴子[3)]
阿部　千恵[2)]

【目的】
MET シグナルは上皮間葉転換（EMT）に関与することから、MET exon 14 skipping（METex14）陽性肺腺癌で特徴的な細胞形態を示す可能性がある。既報の組織学的特徴が細胞診標本にも認められるか検討した。
【対象・方法】
2024～2026 年に診断された未治療の肺腺癌 30 例（陽性 6 例、陰性 24 例）の直接塗抹標本を対象とし、気管支擦過標本 25 例（陽性 5 例、陰性 20 例）を主解析とした。多核細胞、紡錘形細胞、淡明細胞、奇怪巨核、硝子様小球様構造の有無、細胞結合性低下（0～2 点）を評価し、各項目を統計学的に群間比較した。
【結果】
硝子様小球様構造は陽性群 2/5 例（40.0%）vs 陰性群 0/20 例（0%）で、有意な差が認められた（p=0.033）。奇怪巨核は 2/5 例（40.0%）vs 1/20 例（5.0%）、紡錘形細胞・淡明細胞はいずれも 2/5 例（40.0%）vs 2/20 例（10.0%）、多核細胞は 3/5 例（60.0%）vs 6/20 例（30.0%）であった。細胞結合性低下スコアの中央値［IQR］は 1［0–1］vs 0.5［0–1］であった。全 30 例の感度分析でも硝子様小球様構造は 2/6 例（33.3%）vs 0/24 例（0%）と同様の傾向を示した（p=0.034）が、多重比較補正後はいずれも有意差を認めなかった。
【結論】
METex14 陽性肺腺癌では既報の組織学的特徴の一部が細胞診標本にも反映される可能性が示唆された。硝子様小球様構造は METex14 陽性を示唆する形態学的所見の候補となる可能性があり、さらなる症例集積による検証が必要である。

【一般演題】

O3-2. 腺癌と鑑別を要した上皮様中皮腫の 1 例

沖縄県立中部病院　臨床検査科[1)]　沖縄県立中部病院　病理診断科[2)]
○平良　匠[1)]　新垣　善孝[1)]　山村　育子[1)]　桃原　英子[1)]　喜屋武　望[1)]
知花　祐子[1)]　小山　寛文[2)]　古謝　景輔[2)]

【はじめに】
中皮腫は、多彩な組織構築や細胞学的特徴を示す悪性腫瘍であり、その診断には癌腫や反応性中皮細胞との鑑別が重要となる。今回我々は、胸水細胞診において中空状の大型ミラーボール細胞集塊や印環細胞様形態の出現により腺癌と鑑別を要した中皮腫を経験したので報告する。
【症例】
60 代男性。急性膵炎の評価目的に施行された CT にて、右肺中葉に 6mm、下葉に 8mm 大の結節影が指摘された。1 年後の CT では、右肺の葉間胸膜上に結節影の増加と多数の小結節が認められた。中皮腫が疑われたため、右胸腔鏡下試験切除が施行され、胸膜および胸水が提出された。
【細胞所見】
多数の組織球を背景に、10 核以上の多核細胞や相互封入像、オレンジ G 好性細胞を認めたことから中皮腫を推定したが、中空状の大型ミラーボール細胞集塊や印環細胞様形態を示す異型細胞も出現しており、腺癌との鑑別を要した。組織型についてはセルブロックおよび組織検体での確認が必要とコメントを付記し、細胞判定としては「Positive」と報告した。
【組織所見】
壁側および臓側胸膜が提出された。大型嚢胞状構築やレース状構築、印環細胞様形態を呈した異型細胞を認めた。腫瘍細胞は、中皮マーカー陽性、上皮マーカー陰性、BAP-1（loss)、MTAP（retained）であった。以上より、アデノマトイド様の組織構築を示す上皮様中皮腫と診断された。
【まとめ】
胸水細胞診で中空状の大型ミラーボール細胞集塊や印環細胞様形態が出現する上皮様中皮腫を経験した。これらの細胞像は主に腺癌の播種性病変を示唆する所見として知られているが、中皮系腫瘍でも出現し得ることを念頭に置いて診断を行う必要がある。

【一般演題】

O3-3. 診断に苦慮した腹膜原発肉腫様中皮腫の細胞診所見

那覇市立病院　検査科[1)]　那覇市立病院　病理科[2)]　那覇市立病院　消化器外科[3)]
○宮城　拓海[1)]　古堅　楓[1)]　宮里　樹[1)]　嵯峨　彰太[1)]　玻名城　真由美[1)]
山城　篤[1)]　緒形　真也[2)]　吉河　康二[2)]　知念　順樹[3)]

【はじめに】
腹膜中皮腫は中皮腫全体の 10%前後と比較的まれで、その中でも肉腫様中皮腫の報告は少なく、予後もきわめて不良と言われている。今回、超音波内視鏡下穿刺吸引細胞診(EUS-FNA)にて診断に苦慮した腹膜肉腫様中皮腫の 1 例を経験したので報告する。
【症例】
70 代女性。子宮体部類内膜癌（G1）の手術歴あり。食欲不振と体重減少のため近医を受診し、心窩部腫瘤が発見され当院へ紹介受診した。画像検査にて胃前庭部小弯に 9 cm 大の充実性腫瘤を認め、EUS-FNA を経て、幽門側胃切除術が行われた。
【細胞所見】
壊死を背景に、核形不整で大型の核と好酸性の細胞質を持つ多形性の強い多角形ないし紡錘形の大型細胞が、小型リンパ球を交え重積性に配列していた。クロマチンは微細顆粒状で核小体は明瞭であった。
胃粘膜あるいは胃壁の間質から発生した分化の低い悪性腫瘍と考え、未分化癌あるいは多形肉腫を推定した。
【組織学的所見】
大型でクロマチンに富む核と好酸性で豊かな細胞質を持つ大型の紡錘形ないし多角形細胞が、壊死を伴い充実性に増殖していた。酵素抗体法では calretinin, WT-1, D2-40, AE1/AE3, EMA が陽性、desmin, α-SMA, CD34, c-kit, DOG1, factor 8, ERG, CD30, ALK, HMB45 が陰性、S100 は弱陽性であった。MTAP は欠失し、BAP-1 は核の染色性は保持されていた。以上より腹膜原発肉腫様中皮腫と診断された。
【まとめ】
分化の低い多形性悪性腫瘍においては、細胞形態のみで診断に到達することは困難なことが多い。本症例では腹腔側へ突出する特徴的な画像所見を把握することができれば細胞診で正しい組織型の推定も可能であったのではと考えている。

【一般演題】

O3-4. びまん性大細胞型 B 細胞リンパ腫の細胞診標本における背景所見に関する検討

地域医療機能推進機構九州病院中央検査室 [1)]
地域医療機能推進機構九州病院病理診断科 [2)]九州大学医学研究院 形態機能病理学教室 [3)]
○安部　拓也 [1)]　本下　潤一 [2)]　吉田　久美子 [1)]　植村　瑞紀 [1)]　立岩　友美 [1)]
髙木　雄三 [1)]　豊嶋　憲子 [1)]　奥村　幸彦 [2)]　小路口　奈帆子 [2)]　岩崎　健 [3)]

【背景】
腫瘍の浸潤・増殖には腫瘍とともに存在する間質細胞や免疫細胞などの様々な成分により構成される腫瘍微小環境（Tumor microenvironment, 以下 TME）が関与する事が知られている。我々は、びまん性大細胞型 B 細胞リンパ腫の細胞診標本における背景所見と TME の関連について検討したので報告する。
【対象と方法】
2018 年 1 月～2026 年 1 月までの期間に、当院にて組織検査が実施され、びまん性大細胞型 B 細胞リンパ腫と診断された症例のうち、捺印細胞診を実施した 30 症例（初発 21 例, 再発 9 例）を対象に、標本中に出現している免疫細胞、特にマクロファージについて後方視的に検討した。
【結果】
30 症例中 9 症例でマクロファージの高度浸潤を認めた。初発患者では核破砕物貪食組織球（Tingible body macrophage；TBM）の出現数が多い群で全生存期間の悪化を認めた(p=0.03)。また、初発、再発に関わらず CD163 陽性の M2 マクロファージの出現が多い群では全生存期間の悪化を認めた(p=0.004)。発表では, CD163 陽性細胞の分布様式など、更なる検討を加えて報告する。
【結語】
TME は多様な要素からなる複雑なシステムであるが、細胞診標本の背景所見からもその一端を推察することは可能であると考える。TME は細胞診断を左右する要因ではないが、腫瘍の性質を理解する上で重要な所見と考えられる。

【一般演題】

O4-1. 甲状腺乳頭癌における LOP/LCC 形態は予後不良因子である

長崎大学原爆後障害医療研究所 腫瘍・診断病理学分野（原研病理）[1)]
やました甲状腺病院 [2)]
○黒濱　大和 [1)]　松田　勝也 [1)]　佐藤　伸也 [2)]　山下　弘幸 [2)]　中島　正洋 [1)]

【目的】
我々は甲状腺乳頭癌にみられる核極性の乱れや細胞接着性の低下を示唆する"Loss of polarity(LOP)/Loss of cell cohesiveness(LCC)"という特徴的な形態に着目している。当施設での検討で、本形態は甲状腺癌の予後不良遺伝子プロファイルや再発リスクと関連することが示唆され、日常診断で着目すべき新たな組織形態と考え報告する。
【対象と方法】
2018 年から 2026 年に当施設で診断した甲状腺乳頭癌のうち BRAF V600E および TERT プロモーター(TERTp)変異解析を施行した 1156 例を、病理組織学的な LOP/LCC の有無で分類した。LOP/LCC 形態と BRAF V600E および TERT プロモーター(TERTp)変異との関連、さらに 2018～2022 年手術例については予後調査データと照合し、再発の有無との関連を解析した。
【結果】
LOP/LCC 陽性は 264 例、陰性は 892 例であった。BRAF 変異率は LOP/LCC 陽性群 93.9%、陰性群 56.5%（$p<0.0001$、オッズ比 11.8）、TERTp 変異率は陽性群 38.2%、陰性群 17.4%（$p<0.0001$、オッズ比 2.9）といずれも LOP/LCC 陽性群で有意に高頻度であった。再発率も LOP/LCC 陽性群 8.2%、陰性群 0.8%と有意差を認め（$p=0.0011$）、TERTp 変異陽性群では再発率 16.7%（陰性群 0.4%、$p<0.0001$）と特に顕著であった。
【結論】
LOP/LCC 形態は現時点で標準的な病理診断用語ではないが、BRAF/TERTp 変異、および再発と強く関連する形態学的所見であった。本形態を認識し着目することは、予後不良例の拾い上げに有用な新たな視点となりうると考えられる。

【一般演題】

O4-2. 耳下腺原発上皮筋上皮癌の 1 例

久留米大学病院　病理診断科・病理部[1)]　久留米大学医学部 病理学講座[2)]
○斉藤　姫卯[1)]　河原　明彦[1)]　阿部　英二[1)]　安倍　秀幸[1)]　高瀬　頼妃呼[1)]
牧野　諒央[1)]　熊谷　天斗[1)]　谷川　雅彦[2)]　中山　正道[2)]　秋葉　純[2)]
草野　弘宣[1)]

【背景】
上皮筋上皮癌（epithelial-myoepithelial carcinoma：EMC）は、内層の導管上皮細胞と外層の淡明な筋上皮系細胞からなる二相性腺管を特徴とする稀な唾液腺腫瘍である。今回、耳下腺に発生した EMC の 1 例を、細胞学的所見を中心に報告する。
【症例】
70 歳代女性。20XX 年、耳下腺腫瘤を認め前医で多形腺腫と診断されたが、未治療のまま経過した。3 年後、腫瘤が増大し多形腺腫由来癌が疑われ、当院紹介となった。穿刺吸引細胞診では、腫瘍細胞は集塊状、孤在性または裸核状に出現した。集塊を形成する細胞はライトグリーン（LG）好性の細胞質を有し、オレンジ G 好性の粘液物質を伴っていた。孤在性・裸核状細胞は LG 淡染性の細胞質と小型核小体を有していた。メイギムザ染色では異染性を示す基底膜様物質を認めたが、多形腺腫に特徴的な粘液腫様間質はみられなかった。免疫細胞化学では p63 陽性・陰性細胞からなる集塊を認め、EMC（ミラノシステム：Suspicious for malignancy）と判定した。HE 標本では導管上皮細胞と淡明細胞からなる二相性構造および篩状構造を認め、内層細胞は AE1/AE3 弱陽性、外層細胞は S-100 蛋白、p63、NRAS（Q61R）陽性であった。以上より EMC と診断した。
【結語】
EMC の細胞診では、二相性集塊や基底膜様物質に加え、裸核状を示す淡明な筋上皮系細胞を認識することが診断上重要である。

【一般演題】

O4-3. 診断に苦慮した放射線治療後の二次性骨肉腫の 1 例

琉球大学病院　病理部[1)]、　琉球大学病院　病理診断科[2)]
琉球大学大学院医学研究科 細胞病理学講座[3)]
琉球大学大学院医学研究科 腫瘍病理学講座[4)]
琉球大学医学部保健学科 形態病理学分野[5)]
○西平　紀介[1)]　瑞慶覧　陽子[1)]　玉城　真太[1)]　花城　輝寿[1)]　芦塚　文香[1)]
砂川　智恵[2)]　新垣　和也[2)]　玉城　智子[2)]　川上　史[2),3)]　和田　直樹[4)]　金城　貴夫[5)]

【はじめに】
放射線治療関連骨肉腫は全骨肉腫の 3.5～5.5%を占め、放射線誘発肉腫の 50～60%を占めるとされる。診断には、①放射線治療歴がある、②発生部位が照射野内である、③照射後一定の潜伏期間を経ている、④組織学的に骨肉腫と確認されるが必要とされている。今回、上咽頭癌に対する化学放射線同時併用療法（CCRT）後に発生した骨肉腫の 1 例を経験したので報告する。
【症例】
50 代女性。18 年前に上咽頭癌（低分化扁平上皮癌）に対し CCRT を施行。上顎腐骨に対し経過観察中、開口障害および左口蓋腫脹を認め、穿刺吸引細胞診を施行。
【細胞所見】孤立性～結合性の弱い集塊状の異型細胞を認め、核は偏在傾向を示し、核腫大、核形不整および核小体、繊細なクロマチンを認めた。既往から扁平上皮癌の再発を鑑別に挙げたが、扁平上皮癌に特徴的な所見は認めず、その他の組織型を含め推定は困難であった。
【組織所見】
核小体が明瞭な大型核を有する多形性腫瘍細胞が充実性に増殖し、クロマチン豊富で核偏在した腫瘍細胞が混在していた。骨浸潤を認め、その近傍に骨芽細胞を伴う幼若な類骨形成と破骨型巨細胞が出現し、巨細胞修復性肉芽腫様の所見を認めた。HE 像で未分化な肉腫を疑い、免疫染色やコンサルテーションの結果、骨肉腫と診断された。
【結語】
細胞診標本を再検討すると、明らかな骨形成成分は認めないが、繊細なクロマチンや核縁の著明な肥厚を欠く所見から、肉腫を鑑別に挙げることは可能であった。放射線治療後の症例では、頻度こそ低いものの二次性骨肉腫を含む放射線誘発肉腫の発生を念頭に置き、診断を行うことが重要と考えられた。

【スライドカンファレンス】

症例 1　泌尿器　　製鉄記念八幡病院　病理診断科　下釜 達朗 先生

年　　齢：96 歳
性　　別：男性
採取部位：自排尿
検体処理法：LBC 法（SurePath），
染 色 法：パパニコロウ染色
既 往 歴：陳旧性脳梗塞、腹部大動脈瘤（未治療）、2 型糖尿病
現 病 歴：施設入所中の男性。近医で尿潜血を指摘され、当院泌尿器科に紹介となった。尿胞診が提出された。

選択肢
1　反応性異型細胞（多くの Decoy 細胞を含む）
2　高異型度尿路上皮癌、破骨型巨細胞を伴う
3　高異型度尿路上皮癌、巨細胞型
4　高異型度尿路上皮癌、栄養膜細胞への分化を伴う
5　高異型度尿路上皮癌、肉腫様

症例 2　婦人科　　宮崎大学医学部附属病院　病理診断科　前川 和也 先生

年　　齢：60 代
性　　別：女性
採取部位：子宮体部内膜
採取方法：擦過
検体処理法：液状化細胞診（ThinPrep）
染 色 法：パパニコロウ染色
既 往 歴：甲状腺癌で手術（30 代）、高血圧、50 代で閉経
現 病 歴：1 週間前からの血性帯下を主訴に近医を受診。内膜組織診で悪性と診断され当院紹介となった。開腹子宮全摘、両側付属器摘出、大網部分切除、骨盤・傍大動脈リンパ節郭清術が施行された。術前に施行された子宮体部の擦過細胞診標本を出題する。

選択肢
1　類内膜癌
2　頸部腺癌の浸潤
3　神経内分泌癌
4　中腎様腺癌
5　漿液性癌

【スライドカンファレンス】

症例 3　呼吸器　佐賀大学医学部附属病院病理部・病理診断科 井樋 有紗 先生

年　　齢 ：70 代
性　　別 ：男性
採取部位 ：臓側胸膜
採取方法 ：CT ガイド下針生検
検体処理法 ：捺印
染 色 法 ：Papanicolaou
既 往 歴 ：右尿管癌
現 病 歴 ：COPD の感染性増悪で救急搬送された。その際に CT で偶発的に右肺下葉内側の胸膜に腫瘤を指摘された。採血では、CEA 2.0 ng/ml(0.0-5.0)、SYFRA 4.34 ng/ml(0.0-2.8)、Pro-GRP 76.04 pg/mL(81.0 未満)、NSE 16.2 ng/mL(0.0-16.3)であった。

選択肢
1　神経内分泌癌
2　悪性中皮腫
3　悪性リンパ腫
4　間葉系腫瘍
5　尿管癌の再発

症例 4　肝胆膵　　いまきいれ総合病院　病理診断科　東 美智代 先生

年　　齢 ：72 歳
性　　別 ：女性
採取部位 ：膵頭部
採取方法 ：穿刺吸引法
検体処理法 ：LBC 法
染 色 法 ：Papanicolaou 染色
既 往 歴 ：高血圧、高脂血症、糖尿病
現 病 歴 ：1 ヶ月前に、急激な体重減少があり精査したところ、直径 4cm 弱の膵腫瘍を指摘された。腫瘍から EUS-FNA を施行された。

選択肢
1　退形成癌
2　腺扁平上皮癌
3　腺房細胞癌
4　充実性偽乳頭状腫瘍
5　腺管内管状乳頭腺癌

【スライドカンファレンス】

症例 5　唾液腺　　琉球大学病院　病理診断科　砂川 智恵 先生

年　　齢：44 歳
性　　別：女性
採取部位：耳下腺
採取方法：穿刺吸引法
検体処理法：塗抹法、液状化細胞診(LBC)
染 色 法：パパニコロウ染色(塗抹、LBC)、ギムザ染色(塗抹)
既 往 歴：慢性中耳炎に対して右鼓室形成術(X-1 年)
喫 煙 歴：1 日 20 本×28 年(15 歳～43 歳)
現 病 歴：X-1 年 8 月から右耳の腫れ、痛みを自覚。X-1 年 12 月に近医受診、CT 検査で右耳下腺深葉に腫瘤性病変を認め X 年 2 月に当院紹介受診された。エコー検査で右耳下腺に最大径 28mm の腫瘤性病変が認められ、同部位から穿刺吸引細胞診を施行。

選択肢
1　ワルチン腫瘍
2　粘表皮癌
3　多形腺腫
4　多形腺腫由来癌
5　オンコサイトーマ

第41回日本臨床細胞学会九州連合会学会の開催にあたり、各種団体、企業様からご協賛を賜り、厚くお礼を申し上げます。

（順不同、敬称略）

【協賛】

武藤化学株式会社
シスメックス CNA 株式会社
一般社団法人中部地区医師会検診センター
社会医療法人敬愛会中頭病院
社会医療法人かりゆし会ハートライフ病院
社会医療法人友愛会友愛医療センター
株式会社沖縄パソロジー

【広告】

株式会社加藤萬製作所
松浪硝子工業株式会社
医療法人徳洲会南部徳洲会病院
医療法人徳洲会中部徳洲会病院
株式会社中央医療器
株式会社フィリップス・ジャパン
アステラス製薬株式会社
社会医療法人仁愛会浦添総合病院
沖縄医療生活協同組合沖縄協同病院
公益財団法人北部地区医師会北部地区医師会病院
日本赤十字社沖縄赤十字病院
正晃株式会社沖縄営業所

【展示】

株式会社　常光

サクラファインテックジャパン株式会社

日本ベクトン・ディッキンソン株式会社

フェザー安全剃刀株式会社

武藤化学株式会社

メドメイン株式会社

PSP 株式会社

HackSun 株式会社

ライカ マイクロシステムズ株式会社

【ランチョンセミナー共催】

武田薬品工業株式会社

ロシュ・ダイアグノスティックス株式会社

～いつでも、どこでも、だれもが安心してよい医療と福祉を～



沖縄医療生活協同組合
沖縄協同病院

院長　伊泊 広二
TEL(098)853-1200
那覇市古波蔵４丁目 10 番地 55 号
https://oki-kyo.jp/

PHILIPS

Enhanced workflow.
Shared insights.

Philips IntelliSite Pathology Solution

Philips IntelliSite Pathology Solutionは、
ワークフローのデジタル化とComputational Pathologyの技術により、
従来の病理診断業務に新たな可能性をもたらします。
臨床情報と病理画像をシームレスに連携させることで、使いやすさと
円滑なコミュニケーションを実現し、病理診断業務の効率化を支援します。

Better care
for more people





販　　売　　名：フィリップス　インテリサイト　パソロジー　ソリューション（SG）
医療機器承認番号：30400BZX00275000
特定保守管理医療機器／管理医療機器

記載されている製品名などの固有名詞は、Koninklijke Philips N.V.
またはその他の会社の商標または登録商標です。
©2025 Koninklijke Philips N.V.

製造販売業者
株式会社フィリップス・ジャパン
www.philips.co.jp/healthcare

地域がん診療病院
地域医療支援病院　臨床研修指定病院

公益社団法人　北部地区医師会

北部地区医師会病院

病院長　諸喜田　林



〒905-8611
沖縄県名護市字宇茂佐1712番地
TEL　:(0980)54-1111(代)
FAX :(0980)53-3271
URL :http://hokubuishikai.com/

変化する
医療の最先端へ

私たちにとって、患者さんは常にすべての中心です。アンメットメディカルニーズの高い疾患領域において新たなヘルスケアソリューションを開拓する、私たちの取り組みの原動力が患者さんです。



私たちは、変化する医療の最先端に立ち、科学の進歩を患者さんの「価値」に変えるグローバルライフサイエンス企業です。

詳細はastellas.comをご覧ください

astellas

～赤十字の博愛の心が伝わる病院をめざして～

日本赤十字社

沖縄赤十字病院

院長　赤嶺　盛和

- 救急告示病院
- 地域医療支援病院
- 地域災害拠点病院
- 地域周産期母子医療センター
- 沖縄てんかん拠点病院

http://www.okinawa-med.jrc.or.jp/



～常勤医募集中～

〒902-8588　那覇市与儀1-3-1　☎098-853-3134（代表）

正晃

SEIKO CO.,LTD.

医療・科学の専門商社として
社是　誠正精（誠意・正義・精力）のもと
豊かな社会の発展に貢献します。

正晃株式会社　〒813-0062　福岡市東区松島3丁目34番33号　TEL：092-621-8199　FAX：092-611-4415　www.seikonet.co.jp
正晃グループ　正晃ホールディングス（株）　関東エリア：（株）バイオテック・ラボ　関西エリア：竹内化学（株）　北海道エリア：（株）フロンティア・サイエンス　医療ソフトウェア開発：正晃テック（株）　中国・東南アジア：上海正晃商貿有限公司

社会医療法人　仁愛会

浦　添　総　合　病　院

（地 域 医 療 支 援 病 院）

理事長 銘苅 晋　　病院長 伊志嶺 朝成

副院長 藏下 要　　副院長 仲吉 朝邦

〒901-2102　浦添市前田一丁目 56 番 1 号　　TEL (098) 878-0231　FAX (098) 877-2518

認　定　施　設

○救命救急センター　○へき地医療拠点病院　○地域災害拠点病院
○基幹型臨床研修病院　○卒後臨床研修評価機構認定病院
○日本医療機能評価機構認定病院　○新型インフルエンザ等対策特別措置法における指定地方公共機関

診　療　科

●内科	●循環器内科	●呼吸器内科	●呼吸器外科
●食道外科	●消化器内科	●消化器外科	●神経内科
●腎臓内科	●腎・泌尿器外科	●外科	●乳腺外科
●肛門外科	●整形外科	●心臓血管外科	●脳神経外科
●耳鼻咽喉科	●眼科	●形成外科	●救急科
●麻酔科	●放射線科	●アレルギー科	●リハビリテーション科
●病理診断科	●歯科	●歯科口腔外科	



医療連携のご相談は…　医療相談・医療連携支援室 かけはし まで　TEL (098) 879- 0630



-Since 1964-

「心と体の健康」

CHUO
医

株式会社
中央医療器

パパハゼロゼロセブン

TEL：098-888-0070

FAX：098-888-3919

【✉お問い合わせ】

info@chuoiryoki.co.jp

医療法人徳洲会

南部徳洲会病院

院長　服部真己

年中無休24時間オープン

八重瀬町字外間171番地1

ホームページ

TEL(098)998-3221

～いつでもどこでもだれでもが最善の医療を受けられる社会をめざして～

医療法人徳洲会

中部徳洲会病院

院　長　大城吉則



中部徳洲会病院　ホームページ
http://www.cyutoku.or.jp/

沖縄県中頭郡北中城村字比嘉801番地

☎ 098-932-1110(代)

解剖学機器・病理検査室機器の
リーディングカンパニー
創業84年の老舗専門メーカー

KATOMAN SEISAKUSHO
株式会社加藤萬製作所



特殊感染症対策解剖台L型



プッシュプル型臓器撮影装置付き切出し流し台



プッシュプル型切出し作業台



フード型強制排気流し台



プッシュプル型臓器
写真撮影装置付対面式切出台



排気付き保管庫



排気付き分注器保管庫



遺体貯蔵庫　2体用

当社は本社、埼玉工場、サービスセンター
全社で国際品質保証規格 ISO 9001 の
認証を取得しております。

本　　社　〒113-0033 東京都文京区本郷3-41-10 TEL.03-3811-7353（代）
FAX.03-3815-6751
埼玉工場　〒332-0003 埼玉県川口市東領家2-37-3 TEL.048-223-4515
URL : http://www.katoman.co.jp E-mail : katoman@katoman.co.jp

MATSUNAMI Printing Solutions

Laser Cassette Printer

MCP-L1



ESPO II







松浪硝子工業株式会社

www.matsunami-glass.co.jp