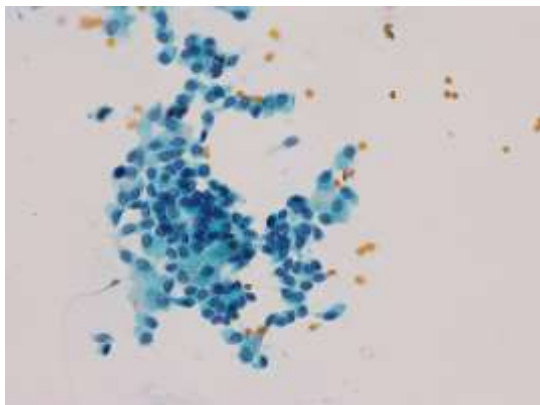


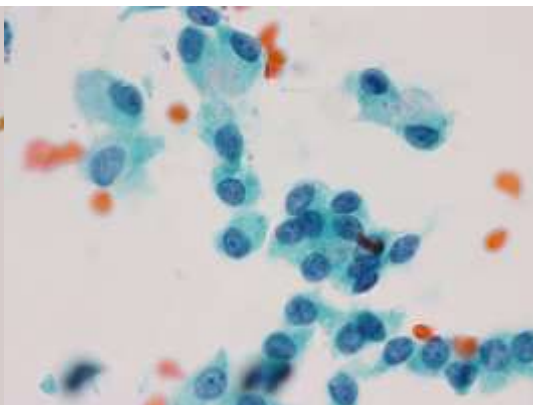
年齢・性別：80歳代、女性

既往歴：腎不全

臨床所見：左乳頭掻痒、血性乳頭異常分泌を主訴に外来受診



pap 染色×40



pap 染色×100

最終診断：Neuroendocrine DCIS

2019.4.20 沖縄協同病院 吉野仁高