

年齢： 84 歳 男性

病歴： 2018 年 6 月

S 状結腸癌手術 (StageII.)

2018 年 8 月

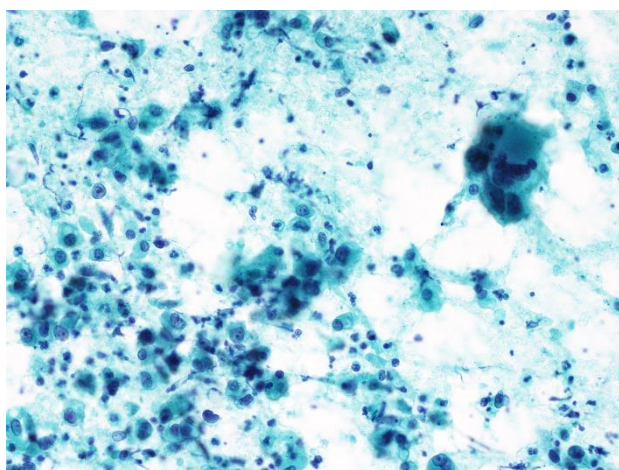
本人訴えあり甲状腺エコーを実施し、甲状腺穿刺吸引細胞診にて甲状腺乳頭癌と診断される

2018 年 10 月

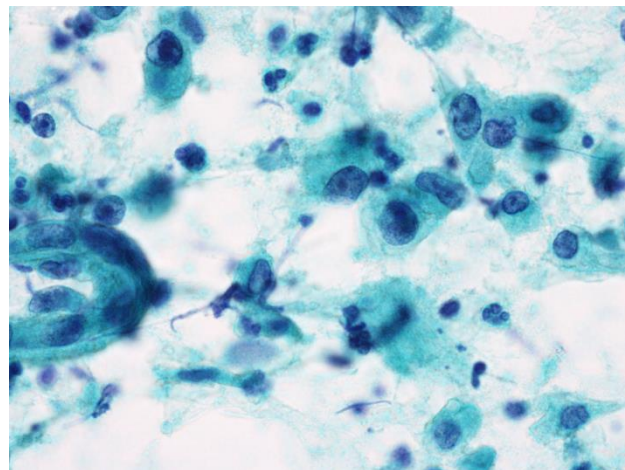
甲状腺乳頭癌切除試みるも気管浸潤強く閉鎖

2019 年 2 月

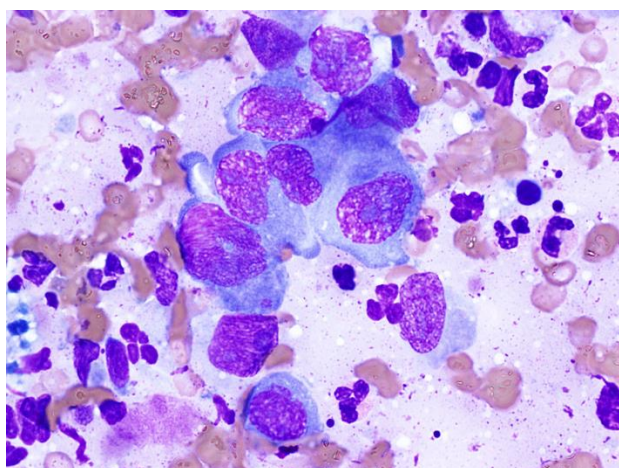
甲状腺穿刺吸引細胞診実施 (針 21G 合わせ法)



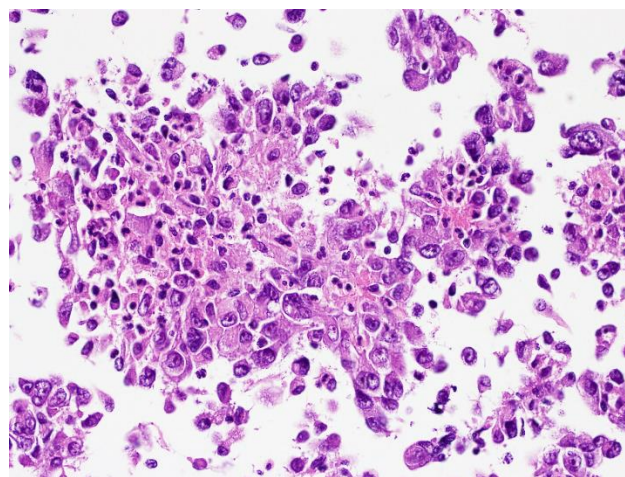
Pap × 40



Pap × 100



Giemsa × 100



セルブロック HE × 40

病理組織診断 (針洗浄液のセルブロックにて)

甲状腺 未分化癌 免疫染色 ; CK(AE1/AE3) (+) TTF-1 (-) PAX8 (+) P53(+)

2019 年 4 月 20 日定例会

沖縄協同病院 新田郁子